

130 - 4 - OCCLUSIONS VEINEUSES RÉTINIENNES

Ce qu'il faut savoir

1. Connaître les signes cliniques cardinaux au fond d'œil,
2. Connaître les facteurs de risque généraux et oculaires et les éléments du bilan systémique en présence d'une occlusion veineuse rétinienne,
3. Connaître le pronostic des différentes formes cliniques,
4. Connaître les principes du traitement médical,

Les occlusions veineuses rétiniennes sont une pathologie fréquente, en particulier chez le sujet âgé présentant des facteurs de risque vasculaire ; elles représentent l'affection vasculaire rétinienne la plus fréquente après la rétinopathie diabétique.

I. OCCLUSION DE LA VEINE CENTRALE DE LA RÉTINE (OVCR)

L'aspect ophtalmoscopique est dominé par les signes liés à la gêne au retour veineux dans les veines rétiniennes se rendant à la papille (dilatation veineuse, œdème papillaire, hémorragies rétiniennes).

Le pronostic fonctionnel dépend de la forme clinique de l'OVCR : on décrit en effet deux formes principales d'OVCR : une *forme ischémique* de mauvais pronostic visuel, une forme bien perfusée (dite *forme œdémateuse*) de meilleur pronostic.

A. Signes cliniques

Les signes fonctionnels sont essentiellement l'*apparition brutale d'une vision trouble* : la *baisse d'acuité visuelle* est plus ou moins importante, l'acuité visuelle est comprise entre une perception lumineuse et une acuité visuelle normale ; l'acuité visuelle est corrélée avec la qualité de perfusion du lit capillaire, et varie donc en fonction de la forme clinique et de la sévérité de l'OVCR : une acuité visuelle effondrée, inférieure à 1/20^{ème} traduit le plus souvent une forme ischémique sévère ; une acuité

visuelle supérieure à 2/10^{èmes} est en faveur d'une forme œdémateuse.

L'œil est blanc, indolore.

B. Examen du fond d'œil

Les signes cardinaux de l'OVCR sont :

- l'œdème papillaire,
- des veines rétiniennes tortueuses et dilatées
- les hémorragies disséminées sur toute la surface rétinienne :
 - superficielles, en flammèches
 - ou profondes, «en tache»,
- les nodules cotonneux,

Le **diagnostic positif** d'une OVCR est simple, il *repose sur l'examen clinique*.

En revanche, le **diagnostic de la forme clinique**, *œdémateuse* (forme bien perfusée) *ou ischémique*, nécessite le plus souvent le recours à l'angiographie fluorescéinique.

Les *formes œdémateuses* sont les plus fréquentes, 3/4 environ de l'ensemble des OVCR.

On peut les apparenter à un stase veineuse rétinienne. L'acuité visuelle est habituellement supérieure à 2/10^{èmes}, le réflexe pupillaire n'est pas modifié.

Au fond d'œil, les hémorragies ont une forme en flammèches traduisant leur topographie dans les

couches superficielles de la rétine, le long des fibres optiques. Les nodules cotonneux sont rares.

En angiographie, il existe une importante dilatation veineuse associée à des dilatations capillaires ; les territoires d'ischémie rétinienne sont peu étendus.

Les *formes ischémiques* représentent environ 1/4 des OVCR. On peut les apparenter à un infarctissement hémorragique de la rétine.

L'acuité visuelle est effondrée, habituellement inférieure à 1/20^{ème}, le réflexe pupillaire direct est diminué (avec conservation du réflexe consensuel à l'éclairement de l'œil controlatéral sain).

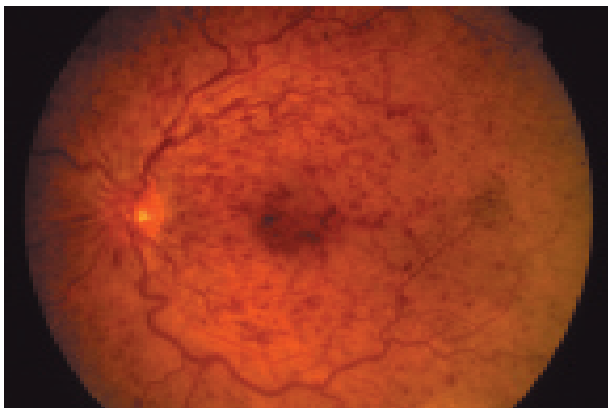


Fig. 1 - OVCR de forme œdémateuse : dilatation et tortuosités veineuses ; nombreuses hémorragies en flammèches de petite taille.

À l'examen du fond d'œil, les hémorragies sont plus volumineuses profondes, «en tache», de situation profonde dans la rétine, il existe souvent de nombreux nodules cotonneux (signes d'ischémie rétinienne).

L'angiographie fluorescéinique confirme la présence de vastes territoires d'ischémie rétinienne.

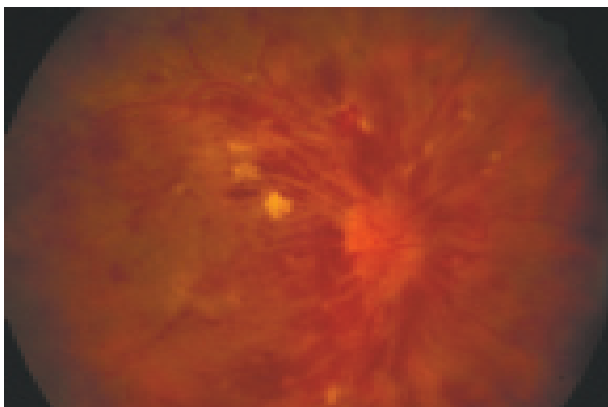


Fig. 2 - OVCR de forme ischémique : nombreuses hémorragies de grande taille et présence de nodules cotonneux.

Le *passage d'une forme œdémateuse à une forme ischémique* peut être observé (environ 1/4 des formes œdémateuses).

C. Examens complémentaires ophtalmologiques

L'angiographie fluorescéinique est toujours nécessaire (cf. supra). C'est elle qui permet le mieux de différencier les formes œdémateuses des formes ischémiques (soit d'emblée, soit secondairement par aggravation d'une forme œdémateuse).

D. Bilan étiologique

La *pathogénie des OVCR* n'est pas complètement élucidée, mais il a été suggéré que l'épaississement de la paroi de l'artère centrale de la rétine, athéroscléreuse, pourrait entraîner une compression de la veine centrale adjacente et son occlusion.

Quoiqu'il en soit, les OVCR surviennent le plus souvent chez des *sujets de plus de cinquante ans* (dans 75% des cas après 60 ans) *présentant des facteurs de risque vasculaire*.

1. chez le **sujet de plus de 50 ans**, le bilan étiologique se résume donc le plus souvent

a) à la **recherche de facteurs de risque** : tabagisme, HTA, diabète, hypercholestérolémie,

b) ainsi (voir plus loin) qu'à la recherche d'une **hypertension oculaire** (+++).

2. dans certains cas, un **bilan plus poussé** est nécessaire :

a) *ce bilan est indiqué* :

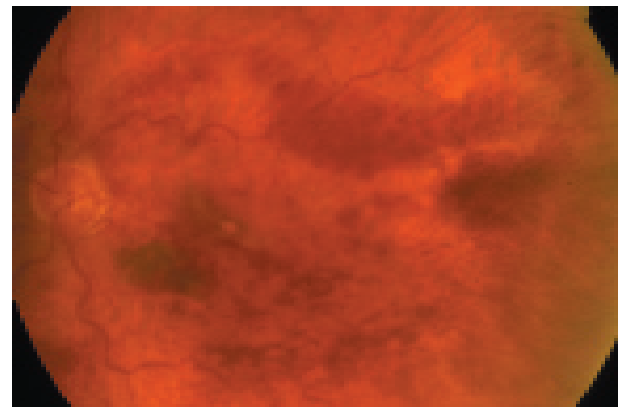


Fig. 3 - OVCR de forme ischémique : présence de nombreuses hémorragies en tache.

- ◇ chez les sujets de moins de cinquante ans,
- ◇ en l'absence de facteurs de risque même chez un sujet de plus de 50 ans,
- ◇ devant une OVCR bilatérale (qui survient généralement en deux temps).

b) *ce bilan devra rechercher :*

- ◇ une anomalie primitive de la coagulation :
 - résistance à la protéine C activée,
 - déficit en protéine C, protéine S, ou en anti-thrombine III.
- ◇ un syndrome des antiphospholipides,
- ◇ une hyperhomocystéinémie,
- ◇ chez une femme jeune, un traitement hormonal à visée contraceptive doit également être recherché, bien qu'en l'absence de trouble de la coagulation associé, il n'est pas prouvé qu'il constitue isolément un facteur de risque de survenue d'une OVCR. Quant aux traitements hormonaux substitutifs de la ménopause, ils auraient au contraire un effet protecteur.

3. hypertension oculaire (+++) : le glaucome chronique à angle ouvert et l'hypertension oculaire, même non compliquée de glaucome (cf 240 – glaucome chronique), sont des facteurs de risques de survenue d'une OVCR.

La recherche d'une hypertension oculaire au cours du cycle nyctéméral doit faire partie du bilan systématique de tout patient présentant une OVCR, même en présence d'autres facteurs de risque, car elle est malgré cela un facteur favorisant l'OVCR.

E. Évolution des OVCR.

L'évolution des OVCR dépend de la forme clinique :

1. les **formes œdémateuses**, les plus fréquentes, ont dans la moitié des cas une **évolution favorable**, avec une normalisation de l'acuité visuelle et de l'aspect du fond d'œil en 3 à 6 mois.

L'évolution est ailleurs moins favorable :

- soit par le passage vers une forme *ischémique* (environ 1/4 des cas),

- soit par la persistance d'un *œdème maculaire cystoïde (OMC)*, responsable d'une baisse d'acuité visuelle permanente : l'OMC après OVCR est dû à une diffusion de l'ensemble du lit capillaire maculaire péri-fovéolaire ; il peut persister de façon prolongée, malgré la régression de la dilatation veineuse et son pronostic fonctionnel est médiocre.

2. les **formes ischémiques** d'emblée ou secondairement sont de pronostic beaucoup plus sévère. L'AV est d'emblée effondrée, habituellement inférieure à 1/20^{ème}, sans espoir de récupération fonctionnelle du fait de l'ischémie maculaire majeure.

-le développement d'une **néovascularisation irienne** est la complication la plus redoutable des OVCR de type ischémique par son risque d'évolution rapide vers un glaucome néovasculaire ou GNV, secondaire au blocage de l'écoulement de l'humeur aqueuse à travers le trabéculum tapissé par des néovaisseaux développés à partir de la racine de l'iris dans l'angle irido-cornéen. La néovascularisation irienne peut survenir très rapidement, en quelques jours ou quelques semaines après une OVCR ischémique, et aboutir à un GNV dès le troisième mois (on parle classiquement de

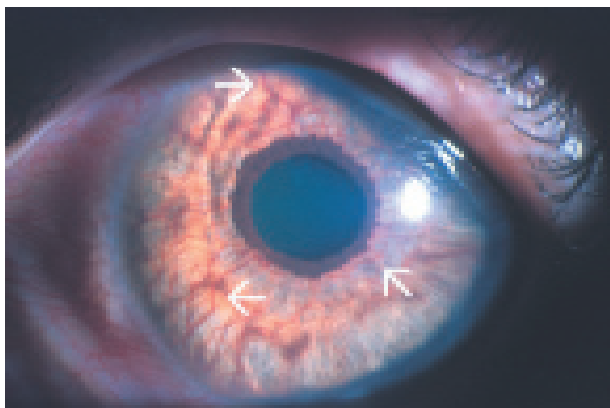


Fig. 4 - Néovascularisation irienne : présence sur la face antérieure de l'iris de nombreux vaisseaux anormalement visibles (flèches).

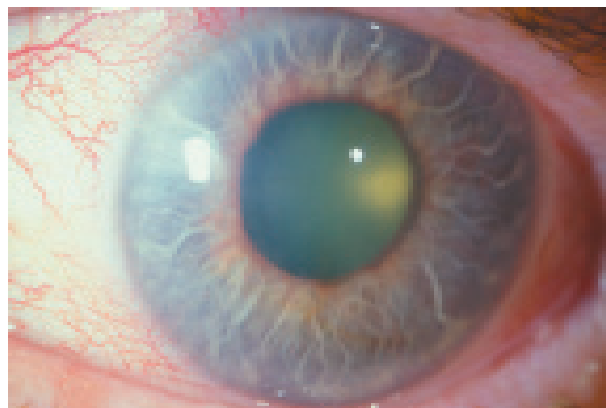

Fig. 5 - Glaucome néovasculaire : pupille en semi-mydrisie, diminution diffuse de la transparence de la cornée par œdème cornéen dû à l'hypertension oculaire.

« *glaucome du 100^{ème} jour* »). Cette évolution spontanée rapide vers le glaucome néovasculaire doit être prévenue par une photocoagulation panrétinienne, mise en route dès le diagnostic de forme ischémique d'OVCR.

- la ***néovascularisation pré-rétinienne et/ou pré-papillaire*** est retrouvée dans 25% des cas d'OVCR ischémique ; son mécanisme d'apparition est similaire à celui de la rétinopathie diabétique proliférante (voir 233 – rétinopathie diabétique) ; elle peut se compliquer d'*hémorragie intravitréenne*, responsable d'une baisse d'acuité visuelle brutale.

F. Traitement

Le but du traitement d'une OVCR œdémateuse est de faciliter le retour d'une circulation veineuse rétinienne normale, d'éviter le passage à une forme ischémique et de prévenir ou de traiter les complications maculaires en particulier l'œdème maculaire cystoïde.

Le but du traitement d'une OVCR ischémique est de prévenir ou de traiter les complications néovasculaires et en premier lieu la néovascularisation irienne et le glaucome néo-vasculaire, ces formes ischémiques ayant en effet peu ou pas d'espoir de récupération fonctionnelle.

1. Méthodes

a) *Traitements médicaux*

• *anticoagulants* : ils n'ont pas d'efficacité prouvée et ne sont pas indiqués en dehors des rares cas d'anomalie de la coagulation.

• *fibrinolytiques* : ils ont été utilisés dans le but de dissoudre un éventuel thrombus, soit par voie générale, soit par injection directe dans l'artère ophthalmique ; le bénéfice de ces traitements, quelque soit la voie d'administration, est difficile à prouver et, compte tenu de leur risques de complications, ils ne sont pas rentrés dans la pratique courante.

• *hémodilution isovolémique* : le principe de l'hémodilution isovolémique est de diminuer la viscosité sanguine et donc d'améliorer la circulation veineuse rétinienne en abaissant l'hématocrite entre 30 et 35% ; son efficacité est plus largement admise.

• *anti-agrégants plaquettaires* : ils ont été proposés mais n'ont pas fait la preuve de leur efficacité dans le traitement des OVCR.

• *triamcinolone en injection intravitréenne* : elle a été proposée car elle a un effet prolongé sur l'œdème maculaire, mais son utilisation est en cours d'évaluation.

• *traitement chirurgical* : lui aussi en cours d'évaluation, il consiste à lever par voie intraoculaire l'obstacle à la circulation veineuse.

b) Photocoagulation au laser : son principe et ses indications sont similaires à celles de la photocoagulation dans la rétinopathie diabétique (cf 233 – rétinopathie diabétique)

• *photocoagulation pan rétinienne (PPR)*

La PPR vise à détruire les territoires ischémiques et à prévenir les néovascularisations prérétiniennes, prépapillaires et iriennes dans le cas particulier des OVCR ischémiques. Les formes ischémiques majeures d'OVCR se compliquent très rapidement de néovascularisation irienne et de GNV. Il est donc nécessaire en présence d'une OVCR ischémique de ***pratiquer préventivement de façon systématique une PPR.***

• *photocoagulation maculaire*

Le but du traitement par photocoagulation maculaire est de faire régresser l'œdème maculaire cystoïde (OMC) et de stabiliser l'acuité visuelle.

La photocoagulation maculaire est proposée aux patients souffrant d'une diminution persistante de l'acuité visuelle, directement liée à l'œdème maculaire. En raison de la régression spontanée d'un grand nombre d'OMC, ce traitement par photocoagulation ne doit pas être envisagé avant le 3^{ème} mois.

2. Indications

a) formes œdémateuses : elles peuvent bénéficier d'un traitement médical, en particulier l'*hémodilution isovolémique* si elle peut être pratiquée dans le premier mois après la survenue de l'OVCR.

La photocoagulation maculaire peut être proposée en présence d'un OMC avec baisse d'acuité visuelle persistant plus de trois mois.

Dans tous les cas, une surveillance clinique et angiographique tous les mois au début permettra de

déceler précocément les passages vers une forme ischémique.

b) formes ischémiques : en dehors du traitement médical, une PPR doit être pratiquée d'emblée, lorsque l'ischémie est très étendue sans attendre l'apparition de la néovascularisation irienne. Le patient est prévenu que le but du traitement n'est pas de rétablir la vision mais d'éviter le glaucome néovasculaire.

c) glaucome néovasculaire :

Si un GNV est déjà installé, la PPR devra être réalisée en urgence, après avoir fait baisser le tonus oculaire par un traitement hyptonisant local et de l'acétazolamide (Diamox®) per os ou par voie intraveineuse. Une intervention chirurgicale à visée hypotonisante peut être nécessaire dans les cas les plus graves.

II. OCCLUSION DE BRANCHE VEINEUSE RÉTINIENNE (OBVR)

Les modifications du fond d'œil au cours des OBV sont identiques à celles des OVCR, mais limitées au territoire drainé par la veine occluse : l'occlusion est située à un croisement artério-veineux ; le territoire concerné par l'occlusion a une forme triangulaire correspondant au territoire drainé par la veine rétinienne en amont du croisement artério-veineux.

Plus le croisement responsable de l'OBV est proche de la papille, plus le territoire concerné est important.

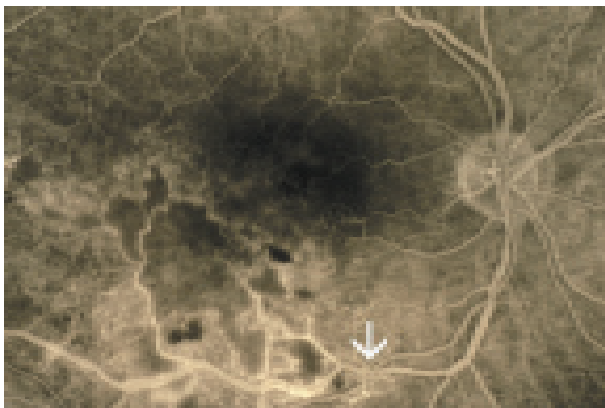


Fig. 6 - Physiopathogénie des OBV : l'OBV se développe en amont d'un croisement artério-veineux (flèche) ; elle est la conséquence de la compression de la veine par la paroi épaissie d'une artère artérioscléreuse.

Le retentissement visuel de l'OBV dépend plus de sa topographie que de son étendue : ainsi, des occlusions de veines maculaires, même si elle ne concernent qu'un petit territoire, sont habituellement symptomatiques.

A. Physiopathogénie

L'artère et la veine partagent une gaine adventicielle commune à l'endroit du croisement artério-veineux ; pratiquement toutes les OBV sont liées à un signe du croisement et sont une complication de l'artériosclérose : elles sont le « stade + » du signe du croisement (voir rétinopathie hypertensive), liées à la compression de la veine rétinienne par la paroi épaissie de l'artère artérioscléreuse : ainsi, les OBV s'observent le plus souvent chez les sujets âgés de plus de 60 ans, présentant des facteurs de risque d'artériosclérose : HTA, facteur le plus fréquemment retrouvé dans les OBV, diabète, tabagisme.

B. Aspects cliniques

La **baisse de vision** dépend de l'importance et du type d'atteinte maculaire ; au stade aigu des OBV intéressant la macula, la baisse d'acuité visuelle est due aux hémorragies, à l'ischémie, ou à l'œdème maculaire.

Les signes des OBV à l'**examen du fond d'œil** sont les mêmes que ceux des OVCR : hémorragies rétiniennes, nodules cotonneux, dilatation veineuse et œdème rétinien, localisés au territoire rétinien normalement drainé par la veine occluse.

L'**angiographie fluorescéinique** contribue à préciser la **forme clinique de l'OBV** : forme œdémateuse ou forme ischémique, comme dans les OVCR.

C. Évolution

1. Évolution favorable

Dans la majorité des cas, l'évolution est spontanément favorable, par reperméabilisation de la veine rétinienne ou par développement d'une circulation de suppléance permettant le drainage du territoire de l'OBV par une veine rétinienne de voisinage.

2. Évolution défavorable

a) soit du fait d'une **maculopathie ischémique**, au cours d'une forme ischémique intéressant la macula,

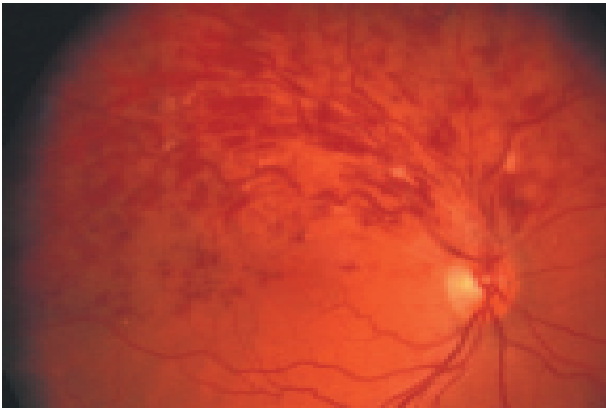


Fig. 7 - OBV de forme œdémateuse : nombreuses hémorragies en flammèches, rares nodules cotonneux.

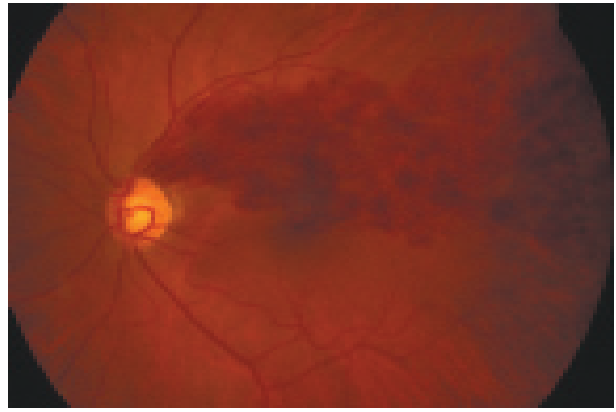


Fig. 8 - OBV de forme ischémique : nombreuses hémorragies de grande taille, en plaques, dans le territoire de la veine occluse.

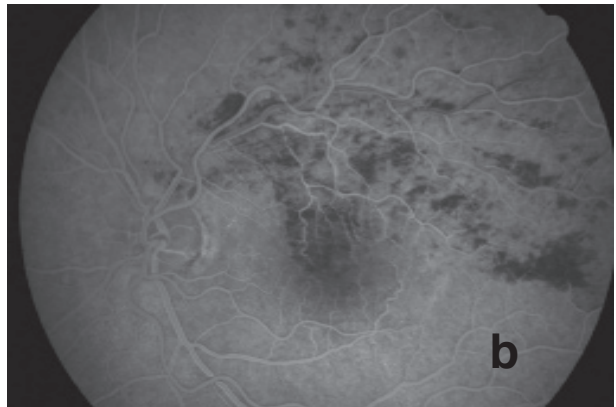
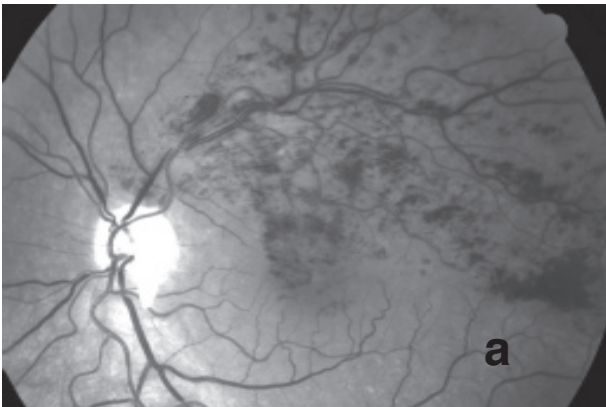


Fig. 9 - Examen angiographique d'une OBV de forme œdémateuse :
 - a : cliché avant injection ; présence d'hémorragies de petite taille, la plupart en flammèches.
 - b : cliché tardif après injection de fluorescéine, confirmant l'absence de territoires d'ischémie rétinienne.

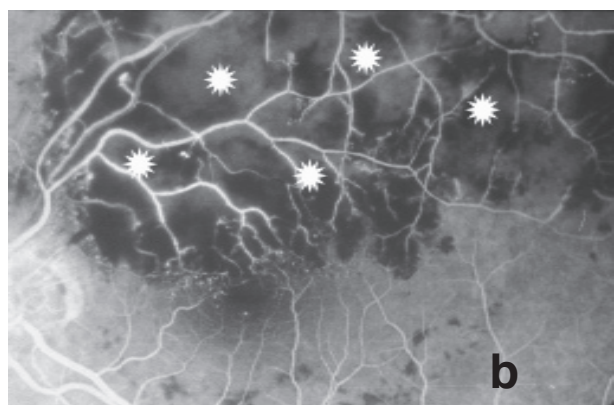
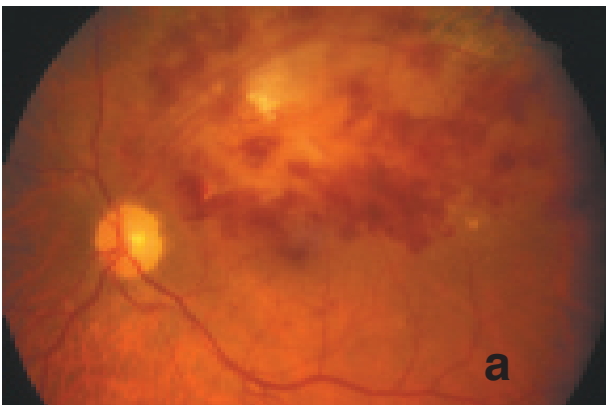


Fig. 10 - OBV de forme ischémique :
 - a : à l'examen du fond d'œil, présence d'hémorragies rétinienne en plaques et d'un volumineux nodule cotonneux.
 - b : présence sur l'angiographie d'une importante ischémie rétinienne (*) : les zones ischémiques restent sombres, du fait de l'absence de perfusion en dehors des gros vaisseaux rétinien.

b) soit du fait d'un *œdème maculaire persistant*, de la même façon que dans les OVCR, mais moins sévère car sectoriel, limité au territoire maculaire intéressé par l'occlusion veineuse,

c) soit du fait de *néovaisseaux pré-rétiniens* secondaires à une forme ischémique suffisamment étendue ; les néovaisseaux pré-rétiniens peuvent entraîner la survenue d'une *hémorragie du vitré*, responsable d'une baisse d'acuité visuelle brutale dans les mois suivant la survenue de l'occlusion. L'ischémie rétinienne des OBV n'est par contre pas suffisamment étendue pour provoquer l'apparition de néovaisseaux prépapillaires ni d'une néovascularisation irienne et d'un glaucome néovasculaire.

D. Traitement des OBV

1. le **traitement des facteurs de risque** et le **traitement médical** sont les mêmes que dans les OVCR.

2. deux types de traitement par **photocoagulation au laser** peuvent être indiqués :

a) **traitement de l'ischémie rétinienne** pour prévenir la survenue d'une hémorragie du vitré par néovaisseaux pré-rétiniens ; c'est une photocoagulation sectorielle, analogue à la PPR, mais limitée au territoire de la veine occluse.

b) **photocoagulation maculaire**, indiquée en présence d'une OBV datant d'au moins trois mois, compliquée d'un œdème maculaire persistant avec une acuité visuelle $\leq 5/10^{\text{èmes}}$. Ce traitement donne de meilleurs résultats que la photocoagulation de l'œdème maculaire des OVCR et permet la stabilisation ou l'amélioration de l'acuité visuelle dans la majorité des cas.

3. la **levée chirurgicale de la compression** de la veine au niveau du croisement artério-veineux est encore en cours d'évaluation.

LES POINTS FORTS

☞ Les occlusions veineuses rétiniennes (OVCR, OBV) surviennent le plus souvent chez des sujets de plus de cinquante ans présentant un ou plusieurs **facteurs de risque vasculaire** (*HTA, hypercholestérolémie, diabète, tabagisme*). Leur survenue peut être favorisée par une *hypertonie oculaire*.

☞ Elles sont facilement diagnostiquées par le simple examen du fond d'œil du fait d'un **tableau clinique typique**.

☞ L'examen du fond d'œil et l'angiographie fluorescéinique permettent d'individualiser **deux formes cliniques** : forme bien perfusée dite *forme œdémateuse*, et *forme ischémique*.

☞ **Dans certains cas**, (sujet jeune, absence de facteurs de risque vasculaire ou formes bilatérales), il est nécessaire de pratiquer un **bilan plus poussé** à la recherche d'une affection systémique : anomalies primitives de la coagulation, syndrome des antiphospholipides, hyperhomocystéinémie.

☞ Le **traitement médical** des occlusions veineuses rétiniennes est décevant.

☞ Le **traitement par photocoagulation au laser** a deux buts : traitement de l'*œdème maculaire* d'une part, prévention des complications de l'*ischémie rétinienne* d'autre part.

